УДК 615.828:611.711:616-052
https://doi.org/10.32885/2220-0975-2020-1-2-38-48

© А. М. Орёл, 2020

Типы статики позвоночника у пациентов молодого, пожилого и старческого возраста

А. М. Орёл

Московский научно-практический центр медицинской реабилитации, восстановительной и спортивной медицины, Москва

Введение. Целостное и систематическое рентгенологическое исследование одновременно всех отделов позвоночника у людей пожилого и старческого возраста до сих пор не проводилось. Вместе с тем, рентгенография позволяет идентифицировать нарушения статики позвоночника, характерные для этой категории людей.

Цель исследования — описание типов статики позвоночника у людей молодого, пожилого и старческого возраста.

Материалы и методы. Была проведена цифровая рентгенография всех отделов позвоночника у 103 пациентов с дорсопатией. В 1-ю группу вошли 50 пациентов 60–74 лет (16 мужчин, 34 женщины); во 2-ю — 21 пациент 75–88 лет (6 мужчин, 15 женщин); в контрольную — выбранные случайно 32 человека 21–45 лет (15 мужчин, 17 женщин). Исследование осуществляли без дополнительного облучения пациентов. На экране персонального компьютера по методикам, разработанным автором, были получены единые цифровые рентгенологические изображения всех отделов позвоночника каждого пациента. Из точки инион вдоль всех структур позвоночника опускалась вертикальная линия — затылочная вертикаль. Через срединные точки переднего и заднего контура рентгенологического изображения тел позвонков T_{II} и T_{XII} проводили переднезадние оси до пересечения их с затылочной вертикалью сзади и пересечения между собой спереди. Проведена качественная оценка прохождения затылочной вертикали относительно структур позвоночника и количественная оценка угла наклона и угла пересечения переднезадних осей T_{II} и T_{XII} позвонков.

Результаты. Было описано пять типов (от 0 до 4-го) статики позвоночника и определены критерии их качественной и количественной оценки. Обнаружено, что в контрольной группе чаще всего встречался нулевой тип статики позвоночника, а 3-й и 4-й типы не определялись. В противоположность этому, 3-й и 4-й типы

Для корреспонденции:
Александр Михайлович Орёл, докт. мед. наук, профессор, главный научный сотрудник отдела медицинской реабилитации больных с заболеваниями опорно-двигательного аппарата
ORCID: 0000-0003-4129-524X
eLibrary SPIN: 1004-5776
Author ID: 400789
Адрес: 105120 Москва, ул. Земляной Вал, д. 53, Московский научно-практический центр медицинской реабилитации, восстановительной и спортивной медицины
E-mail: aorel@rambler.ru

For correspondence:
Aleksander M. Orel, Dr. Sci. (Med.), professor, Chief researcher of the Department of Medical Rehabilitation of Patients with Musculoskeletal System Diseases
ORCID: 0000-0003-4129-524X
eLibrary SPIN: 1004-5776
Author ID: 400789
Address: Moscow Scientific and Practical Centerfor Medical Rehabilitation, Restorativeand Sports Medicine, bld. 53 ul. Zemlyanoi Val, Moscow, Russia 105120
E-mail: aorel@rambler.ru

Для цитирования: *Орёл А. М.* Типы статики позвоночника у пациентов молодого, пожилого и старческого возраста. Российский остеопатический журнал. 2020; 1–2 (48–49): 38–48. https://doi.org/10.32885/2220-0975-2020-1-2-38-48

For citation: *Orel A. M.* Types of the statics of the spine in patients of young, elderly and senile age. Russian Osteopathic Journal. 2020; 1–2 (48–49): 38–48. https://doi.org/10.32885/2220-0975-2020-1-2-38-48

статики позвоночника чаще всего наблюдали у пациентов 2-й группы. В 1-й группе чаще всего определяли 1-й и 2-й типы статики позвоночника, другие типы также имели место. Из 103 пациентов 0-й тип нарушения статики выявлен у 27 (26,2 %) пациентов, 1-й тип — у 35 (34 %), 2-й тип — у 22 (21,3 %), 3-й тип — у 11 (10,7 %), 4-й тип — у 8 (7,8 %). У пациентов с 0-м типом статики позвоночника угол наклона переднезадней оси позвонка T_{II} составил 16,67±8,49°, позвонка T_{XII} — 18,33±4,33°; при 1-м типе — 26,66±6,73°, 21,17±4,92°; при 2-м — 32,95±6,82°, 19,68±5,4°; при 3-м типе — 41,09±9,22°, 26±11,05° соответственно. 4-й тип диагностировали при наличии 1–3-го типа статики, в дополнение к которому в любом отделе позвоночника определялся патологический перелом, или множественные компрессионные переломы, или тела позвонков приобретали форму рыбьих позвонков.

Заключение. Исследование продемонстрировало наличие характерных превалирующих типов статики позвоночника у лиц молодого, пожилого и старческого возраста. Приведенные качественные и количественные критерии позволяют дать им оценку. По результатам исследования была оформлена и подана заявка на патент на изобретение Российской Федерации «Способ оценки статики позвоночника», № 2019144992, приоритет от 30.12.2019. Выявленные качественные и количественные показатели могут быть использованы для разработки критериев определения биологического возраста человека, что будет способствовать совершенствованию подхода в медицине, основанному на доказательствах.

Ключевые слова: *пациенты пожилого и старческого возраста, позвоночник, затылочная вертикаль, переднезадние оси позвонков, типы статики позвоночника, критерии типологии статики позвоночника*

UDC 615.828:611.711:616-052
https://doi.org/10.32885/2220-0975-2020-1-2-38-48

© A. M. Orel, 2020

Types of the statics of the spine in patients of young, elderly and senile age

A. M. Orel

Moscow Scientific and Practical Center for Medical Rehabilitation, Restorative and Sports Medicine, Moscow, Russia

Introduction. A complete and systematic x-ray examination of all parts of the spine at the same time in elderly and senile people has not yet been carried out. On the other hand, radiography can identify spinal statics disorders that are typical for this category of people.

The goal of research — describe the types of spinal statics disorders in young, elderly and senile people.

Materials and methods. Digital radiography of all parts of the spine was performed in 103 patients with dorsopathies. The first group included 50 patients aged 60–74 years; men 16, women 34. The second study group included 21 patients aged 75–88 years, 6 men and 15 women. The third control group included 32 randomly selected people aged 21 to 45 years, 15 men and 17 women. The study belongs to the group of a posteriori x-ray processing and was carried out without the participation and additional irradiation of patients. On the screen of a personal computer, using the methods developed by the author, unified digital x-ray images of all parts of the spine of each patient were obtained. From the INION point, a vertical line occipital vertical descended along all the structures of the spine. Using the midpoint of the front and rear contour x-ray image of the vertebral body of the T_{II} and T_{XII} the front-rear axes were passed through until they intersect with the occipital vertical at the back and intersect with each other at the front. A qualitative assessment of the occipital vertical passage relative to the structures of the spine and a quantitative assessment of the angles of inclination and the angle of intersection of the front-rear axes of the T_{II} and T_{XII} vertebrae was carried out..

Results. Five types (from 0 to 4) of spine statics were described and criteria for their qualitative and quantitative assessment were determined. It was found that in the control group, the most common type of spine statics was zero (0), while type 3 and 4 were not determined. In contrast, 3 and 4 types of spinal statics were most frequently observed in second group of patients. In the first group of patients, types 1 and 2 of spine statics were most often revealed, and other types of spine statics also occurred. Among the entire group of examined patients

n=103 0 type of spinal statics disorder was detected in 27 (26,2 %) patients, type 1 in 35 (34 %), type 2 in 22 (21,3 %), type 3 in 11 (10,7 %) and type 4 in 8 patients (7,8 %). In patients with type 0 spinal statics, the angle of inclination of the front-rear axis of the T_{II} vertebra was 16,67±8,49°, and of the T_{XII} vertebra was 18,33±4,33°. In type 1 statics of the spine, the angle of inclination of the front-rear axis of the T_{II} vertebra was 26,66±6,73°, and of the T_{XII} vertebra was 21,17±4,92°. In type 2 spinal statics, the angle of inclination of the front-rear axis of the T_{II} vertebra was 32,95± 6,82°, and of the T_{XII} vertebra was 19,68±5,4°. In type III spinal statics, the angle of inclination of the front-rear axis of the T_{II} vertebra was 41,09±9,22°, and of the T_{XII} vertebra 26±11,05°. Type 4 statics of the spine were diagnosed in the presence of type 1–3 statics, in addition to which a pathological fracture or multiple compression fractures were detected in any part of the spine, or the vertebral bodies took the form of fish vertebrae.

Conclusion. The study demonstrated the presence of characteristic prevailing types of spinal statics in young, elderly and senile people. These qualitative and quantitative criteria allow us to evaluate them. Based on the results of the study, an application for the utility patent of the Russian Federation «The Method for Evaluating Spine Statics», № 2019144992, priority dated 30.12.2019 was issued and filed. The identified qualitative and quantitative indicators can be used to develop criteria for determining the biological age of a person, which will contribute to improving the evidence-based approach to medicine.

Key words: *patients of elderly and senile age, spine, occipital vertical, front-rear axis of the vertebrae, types of statics of the spine, criteria for the typology of the statics of the spine*

Введение

Современная демографическая ситуация в мире характеризуется изменением возрастной структуры общества. Повышение качества жизни, эффективная борьба и профилактика большого числа заболеваний и следование принципам здорового образа жизни привели к тому, что средний возраст населения, особенно в развитых странах, увеличился. Согласно отчету ВОЗ в 2019 г. за 2000–2016 гг., средняя продолжительность жизни человека во всем мире увеличилась на 4,8 года и составила 63,3 года [1]. В глобальном масштабе число пожилых людей в настоящее время составляет 703 млн. Ожидается, что в течение ближайших 30 лет их число удвоится, достигнув 1,5 млрд в 2050 г. Согласно прогнозам, доля населения мира в возрасте 65 лет и старше возрастет с 6 % сегодня до 16 % к 2050 г. [2]. Россия не является исключением. Число лиц, достигших 60 лет и старше, растет, что потребовало осуществить качественную переоценку возрастных категорий. Сегодня, в соответствии с классификацией ВОЗ, молодым считается человек 25–44 лет, среднего возраста — 45–59 лет, пожилым — 60–74 лет, старческий возраст — 75–89 лет, люди старше 90 лет — долгожители [3].

Вместе с тем, эксперты-медики считают, что данная градация условна и в качестве более точной характеристики необходимо использовать понятие биологический, а не паспортный возраст. Однако критерии, объективно отражающие биологический возраст пациентов, практически не разработаны. Хорошо известны факты, что с возрастом у человека изменяется осанка, он уменьшается в росте, теряет мышечную массу, утрачивает энергетические и функциональные возможности опорно-двигательного аппарата [4, 5]. Поэтому для разработки критериев возрастных измерений опорно-двигательного аппарата перспективным видится целостное исследование позвоночника. Эти вопросы уже поднимались остеопатами. Одним из блестящих примеров такого рода является биомеханика Дж. М. Литтлджона [4]. Необходимо отметить, что высокое качество этих теорий достигалось за счет опоры на обширный клинический опыт, однако точность цифрового рентгенологического исследования позволяет пойти дальше. С другой стороны, вопросы прицельного изучения позвоночника как целостности у лиц пожилого и старческого возраста в доступных источниках научной литературы практически не освещены. Возможности целостного исследования позвоночника с помощью метода рентгенографии отражены в наших работах [6, 7]. Уникальность данного исследования состоит в том, что были целенаправленно изучены рентгено-

граммы одновременно всех отделов позвоночника у лиц пожилого и старческого возраста. Были использованы методы апостериорной обработки рентгенограмм, не требующие дополнительного облучения пациентов, специального оборудования и особого программного обеспечения.

Цель исследования — описание типов статики позвоночника у людей молодого, пожилого и старческого возраста.

Задачи:

- проведение цифровой рентгенографии всех отделов позвоночника пациентов пожилого и старческого возраста с дорсопатией и пациентов молодого возраста;
- формирование единых совмещенных цифровых рентгенологических изображений позвоночника в сагиттальной проекции для всех пациентов с помощью возможностей персонального компьютера и стандартного программного обеспечения;
- проведение затылочной вертикали для определения качественных признаков типов статики позвоночника на всех совмещенных цифровых рентгенологических изображениях; проведение переднезадней оси и вычисление углов наклона относительно затылочной вертикали и угла пересечения переднезадних осей позвонков T_{II} и T_{XII} для определения количественных показателей типов статики позвоночника;
- описание типов статики позвоночника.

Материалы и методы

Тип исследования: когортное.

Место проведения и продолжительность исследования. Исследование было проведено в Московском научно-практическом центре медицинской реабилитации, восстановительной и спортивной медицины, его продолжительность составила один год.

Характеристика пациентов. Были сформированы три группы: 1-я — 50 пациентов 60–74 лет с дорсопатией (16 мужчин, 34 женщины); 2-я — 21 пациент 75–88 лет с дорсопатией (6 мужчин, 15 женщин); контрольная — случайно выбранные 32 человека 21–45 лет с дорсопатией (15 мужчин, 17 женщин).

Критериями включения в исследование было наличие цифровых рентгенограмм всех отделов позвоночника, сделанных одномоментно в соответствии с требуемыми стандартами рентгенографии, а также возраст пациентов. Критерии исключения: наличие грубых нарушений статики позвоночника в виде сколиоза III–IV степени, или выраженного спондилолистеза, обусловленного спондилолизом дужки позвонка L_V [8], а также наличие заболеваний, противопоказанных для лечения методами остеопатии [9].

Порядок проведения исследования. Были изучены рентгенограммы, полученные на основе цифровой рентгенографии всех отделов позвоночника у 103 пациентов с дорсопатией. Методика исследования исключала участие пациентов и проводилась на основе только цифровых рентгенограмм позвоночника.

Статистическая обработка. Размер выборки определяли имеющимся числом проведенных ранее исследований цифровой рентгенографии всех отделов позвоночника при соблюдении условий: фокусное расстояние между трубкой и стойкой рентгеновского аппарата должно быть 150 см, должны быть соблюдены стандарты рентгенографии (пациент находится в вертикальном положении и др.). Статистическую обработку и построение диаграмм осуществляли с помощью программного продукта Microsoft Office Excel 2007, home edition.

Методы исследования. Рентгенографию осуществляли при вертикальном положении пациента с фокусным расстоянием между рентгеновской трубкой и стойкой рентгеновского аппарата не менее 150 см. Обработку рентгенограмм, измерения и вычисления основных показателей выполняли на экране монитора персонального компьютера. Получено единое совмещенное цифровое рентгенологическое изображение всех отделов позвоночника в сагиттальной проекции

с помощью графических возможностей программы Microsoft Office Word 2007, home edition. Мы добивались полного совпадения размеров и контуров совмещаемых позвонков.

В процессе исследования была решена задача, позволившая определить репрезентативную точку, относительно которой можно было бы развернуть целенаправленный поиск рентгенологических признаков изменений статики всего позвоночника, происходящих у пациентов пожилого и старческого возраста. В качестве такой точки была выбрана точка *inion* (инион) наружного затылочного бугра [10]. Из точки наружного затылочного бугра проводили вертикальную прямую линию (затылочная вертикаль). Для выявления качественных признаков изменений статики регистрировали прохождение затылочной вертикали относительно структур всех отделов позвоночника.

Следующая задача, позволившая ввести критерии количественной оценки выявленных особенностей статики позвоночника, — это проведение на экране монитора переднезадних осей тел T_{II} и T_{XII}. Для этого на экране монитора на совмещенном изображении всего позвоночника идентифицировали изображение искомого позвонка. Находили срединную точку переднего контура тела позвонка и срединную точку заднего контура тела позвонка. Переднезаднюю ось проводили между этими двумя точками и продолжали кзади до пересечения ее с затылочной вертикалью и кпереди до ее пересечения со второй переднезадней осью.

Для получения количественных характеристик определяли угол наклона переднезадних осей. Для этого в точку пересечения переднезадней оси с затылочной вертикалью восстанавливали перпендикуляр к переднезадней оси. Измеряли острый угол между перпендикуляром и переднезадней осью с помощью универсальной углометрической линейки Орла [11]. Угол пересечения переднезадних осей вычисляли как сумму углов наклона переднезадних осей T_{II} и T_{XII}.

Этическая экспертиза. Исследование проведено в соответствии с Хельсинской декларацией (принята в июне 1964 г., пересмотрена в октябре 2013 г.), от каждого участника исследования получено информированное согласие.

Результаты и обсуждение

В зависимости от места прохождения затылочной вертикали удалось выделить пять типов статики позвоночника и дать их количественные характеристики с помощью измерения угла наклона и угла пересечения переднезадних осей тел T_{II} и T_{XII}. Из 103 обследованных 0-й тип статики позвоночника выявлен у 27 (26,2 %) пациентов, 1-й тип — у 35 (34 %), 2-й тип — у 22 (21,3 %), 3-й тип — у 11 (10,7 %), 4-й тип — у 8 (7,8 %).

Нулевой тип статики (*рис. 1*) диагностируют, если на совмещенном рентгенологическом изображении позвоночника пациента в сагиттальной проекции затылочная вертикаль, начинаясь от точки инион, идет параллельно зубу и телу C_{II} и на всем протяжении остается сзади, вне структур позвоночника. Она может касаться рентгенологических изображений кожи и мягких тканей межлопаточной зоны грудного отдела, а ниже она также оставляет рентгенологические изображения структур поясничного отдела и таза кпереди от себя.

Угол наклона переднезадней оси T_{II} составил 16,67±8,49°, угол наклона переднезадней оси T_{XII} — 18,33±4,33°. Точка пересечения переднезадних осей T_{II} и T_{XII} выходила на значительное расстояние кпереди от передней стенки грудной клетки. Угол пересечения переднезадних осей T_{II} и T_{XII} был равен 35,6±10,13°.

1-й тип статики (*рис. 2*) диагностируют, если на совмещенном рентгенологическом изображении позвоночника пациента в сагиттальной проекции шейный отдел смещен кпереди, шейный лордоз выпрямлен или усилен. Затылочная вертикаль, начинаясь от точки инион, идет вниз, оставляя кпереди от себя все шейные позвонки, пересекает рентгенологические изображения остистых отростков $T_{I–III}$, пересекает изображения задних отделов ребер и дужек позвонков, в том числе суставных отростков и оснований ножек дужек средней части грудного отдела. Ниже затылочная вертикаль пересекает рентгенологические изображения остистых отростков $T_{X–XI}$, оставляет кпереди

Рис. 1. Совмещенное рентгенологическое изображение всех отделов позвоночника в сагиттальной проекции пациентки А., 30 лет, диагноз — дорсопатия, 0 тип статики позвоночника.

Шейный лордоз на уровне $C_{III–VII}$ замещен на кифоз, имеются проявления хондроза $C_{IV–V}$, артроза дугоотростчатых суставов шейного отдела, артроз переднего атлантоаксиального сустава, межостистый неоартроз $C_{I–II}$. Затылочная вертикаль проходит кзади от всех структур позвоночника. Переднезадние оси T_{II} и T_{XII} имеют незначительный наклон 5° и 18° соответственно, а точка их пересечения располагается далеко кпереди от передней грудной стенки

Fig. 1. Combined x-ray image of all parts of the spine in the sagittal projection of the patient A., 30 years, diagnosis — dorsopathy, 0 type of statics of the spine

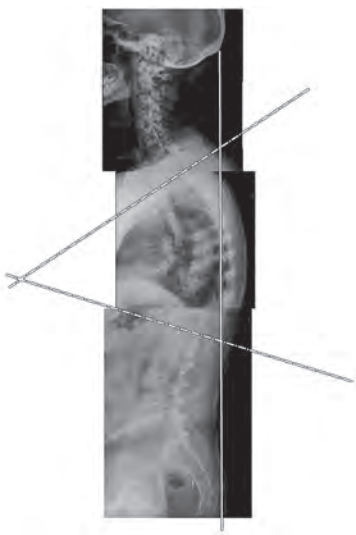

Рис. 2. Совмещенное рентгенологическое изображение всех отделов позвоночника в сагиттальной проекции пациента К., 67 лет, диагноз — дорсопатия, 1-й тип статики позвоночника.

Шейный отдел позвоночника смещен кпереди, грудной кифоз находится в пределах возрастной нормы, крестец расположен вертикально. Отмечается равномерная передняя клиновидная деформация тел $T_{VII–IX}$. Имеются признаки остеохондроза $C_{IV–VII}$, $T_{II–VIII}$, $L_{I–III}$, $L_{IV–V}$, артроза дугоотростчатых суставов шейного, грудного и поясничного отделов, межостистый неоартроз $C_{I–II}$ и артроз переднего атлантоаксиального сустава. Затылочная вертикаль пересекает суставные отростки и другие элементы дужек $T_{VI–IX}$. Переднезадние оси T_{II} и T_{XII} имеют наклон кпереди 32° и кзади 17°. Точка их пересечения располагается близко перед передней грудной стенкой

Fig. 2. Combined x-ray image of all parts of the spine in the sagittal projection of a patient K., 67 years old, diagnosis — dorsopathy, 1 type of statics of the spine

от себя все поясничные позвонки и крестец с копчиком, пересекая изображения мягких тканей ягодичной области.

Угол наклона переднезадней оси T_{II} составил 26,66±6,73°, угол наклона переднезадней оси T_{XII} — 21,17±4,92°. Точка пересечения переднезадних осей T_{II} и T_{XII} выходила на значительное расстояние кпереди от передней стенки грудной клетки. По сравнению с 0-м типом, угол пересечения переднезадних осей T_{II} и T_{XII} увеличился и был равен 47,74±9,12°.

2-й тип статики (*рис. 3*) диагностируют, если на совмещенном рентгенологическом изображении позвоночника пациента в сагиттальной проекции шейный отдел смещен кпереди, затылочная вертикаль, начинаясь от точки инион, идет вниз, оставляя кпереди от себя рентгенологические изображения структур шейного отдела, мягких тканей и кожи. Далее затылочная вертикаль касается рентгенологических изображений верхушек остистых отростков C_{VII} и T_{I}, пересекает элементы дужек, в том числе суставные отростки $T_{II–V}$. Ключевым отличием от 1-го типа статики позвоночника является то, что при 2-м типе затылочная вертикаль пересекает рентгенологические изображения тел $T_{VI–VIII}$. Ниже затылочная вертикаль пересекает элементы дужек и суставные отростки $T_{IX–XII}$, рентгенологические изображения остистых отростков $L_{I–V}$, II крестцового позвонка и верхних

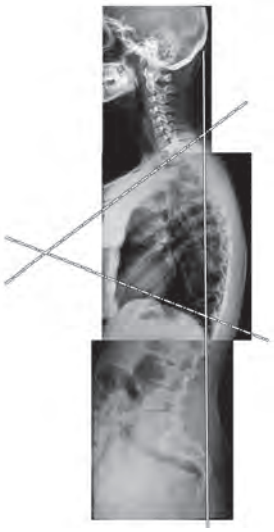

Рис. 3. Совмещенное рентгенологическое изображение всех отделов позвоночника в сагиттальной проекции пациентки П., 30 лет, диагноз — дорсопатия, 2-й тип статики позвоночника.

Шейный лордоз нормальный, грудной кифоз усилен, крестец расположен горизонтально. Имеются проявления хондроза $C_{IV–V}$, остеохондроза на уровне $T_{V–XI}$. Отмечаются признаки артроза дугоотростчатых суставов всех отделов позвоночника, межостистый неоартроз $C_{I–II}$, артроз переднего атлантоаксиального сустава. Затылочная *вертикаль пересекает рентгенологические изображения тел $T_{VI–XI}$, суставные отростки и другие элементы дужек T_{XII}, нижних крестцовых позвонков. Переднезадние оси T_{II} и T_{XII} имеют наклон кпереди 35° и кзади 22°. Точка их пересечения располагается перед передней грудной стенкой*

Fig. 3. Combined x-ray image of all parts of the spine in the sagittal projection of the patient P., 30 years, diagnosis — dorsopathy, 2 type of statics of the spine

копчиковых позвонков. Рентгенологические изображения нижних крестцовых позвонков, верхушки крестца и верхних позвонков копчикового отдела остаются позади затылочной вертикали.

Угол наклона переднезадней оси T_{II} составлял 32,95±6,82°, угол наклона переднезадней оси T_{XII} — 19,68±5,4°. Точка пересечения переднезадних осей T_{II} и T_{XII} приближалась к передней стенке грудной клетки, но находилась кнаружи от нее. Угол пересечения переднезадних осей T_{II} и T_{XII} по сравнению с 1-м типом увеличился и был равен 52,64±9,18°.

3-й тип статики (*рис. 4*) диагностируют, когда на совмещенном рентгенологическом изображении позвоночника пациента в сагиттальной проекции весь шейный отдел значительно смещается кпереди. Область шейно-грудного перехода поднимается вверх и, в сравнении с 0-м типом, позвонки, составляющие шейно-грудной переход, смещаются вперед и наклоняются вниз. Затылочная вертикаль, начинаясь от точки инион, проходит кзади от рентгенологических изображений верхушек остистых отростков $C_{II–V}$ и пересекает остистые отростки $C_{VI–VII}$. Ниже затылочная вертикаль касается рентгенологического изображения точки дорсального нижнего угла тела T_{II} или проходит кпереди от этой точки. Далее затылочная вертикаль пересекает рентгенологические изображения тел верхних грудных позвонков и, в отличие от 2-го типа статики, идет кпереди от тел средних грудных $T_{IV–VII}$ или большего числа тел позвонков. Ниже затылочная вертикаль пересекает рентгенологические изображения тел нижних грудных $T_{VIII–XI}$, суставных отростков T_{XII}, остистых отростков $L_{I–III}$. Продолжаясь ниже, затылочная вертикаль пересекает рентгенологические изображения тел нижних поясничных позвонков, дорсального нижнего угла тела S_{II} крестца или оставляет эти структуры позади себя.

Угол наклона переднезадней оси T_{II} составил 41,09±9,22°, угол наклона переднезадней оси T_{XII} — 26±11,05°. Точка пересечения переднезадних осей T_{II} и T_{XII} при 3-м типе статики значительно приближается к рентгенологическому изображению передней стенки грудной клетки. Более того, она может накладываться на изображение передней грудной стенки или ее изображение обнаруживается внутри грудной клетки, где она приближается к рентгенологическому изображению позвоночника. Угол пересечения переднезадних осей T_{II} и T_{XII} по сравнению с предыдущим типом статики еще более увеличился и был равен 67,09±11,6°.

4-й тип статики (*рис. 5*) диагностируют, когда на совмещенном рентгенологическом изображении позвоночника пациента в сагиттальной проекции находят признаки статики 1-го, 2-го или 3-го типа, но, в отличие от них, в любом отделе позвоночника диагностируют патологический перелом в виде передней клиновидной деформации тела позвонка, или множественные компрессионные переломы тел позвонков, или тела позвонков приобретают форму рыбьих позвонков.

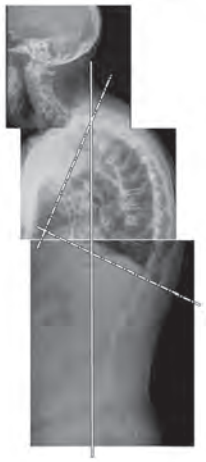

Рис. 4. Совмещенное рентгенологическое изображение всех отделов позвоночника в сагиттальной проекции пациентки Э., 86 лет, диагноз — дорсопатия, 3-й тип статики позвоночника.

Позвоночник в целом уменьшен в размерах. Шейный отдел позвоночника значительно смещен кпереди, шейный лордоз усилен, позвонки шейно-грудного перехода подняты вверх и наклонены вперед. Грудной кифоз усилен, крестец занимает вертикальное положение. На фоне инволютивного остеопороза имеются проявления остеохондроза на уровне C_{IV-I}, T_{II-XII} и деформирующего спондилеза L_{IV}. Отмечаются признаки артроза дугоотростчатых суставов всех отделов позвоночника, межостистый неоартроз C_{I-II}, артроз переднего атлантоаксиального сустава. На фоне рентгенологического изображения грудной клетки дифференцируются тени проводов водителя ритма сердца. Затылочная *вертикаль, начинаясь от точки инион, пересекает рентгенологическое изображение тела T_{II} и проходит кпереди от тел T_{III-I}, пересекает изображение тел L_{II-I}, оставляя кзади от себя изображения остальных крестцовых позвонков. Переднезадние оси T_{II} и T_{XII} имеют наклон кпереди 51° и кзади 23°. Точка их пересечения располагается внутри рентгенологического изображения грудной клетки*

Fig. 4. Combined x-ray image of all parts of the spine in the sagittal projection of the patient E., 86 years, diagnosis — dorsopathy, 3 type of statics of the spine

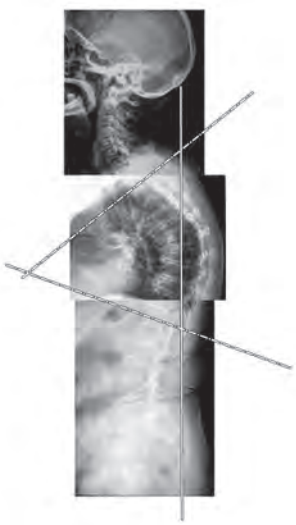

Рис. 5. Совмещенное рентгенологическое изображение всех отделов позвоночника в сагиттальной проекции пациентки С., 82 года, диагноз — дорсопатия, 4-й тип статики позвоночника.

Шейный отдел смещен кпереди, шейный лордоз усилен, грудной кифоз усилен, крестец занимает вертикальное положение. На фоне выраженного инволютивного остеопороза отмечается передняя клиновидная деформация тел T_{VII}, T_X, L_I. Тело L_{III} имеет форму рыбьего позвонка. Имеются проявления остеохондроза C_{III-V}, T_{III-XI}, L_{III-V}. Проявления артроза дугоотростчатых суставов дифференцируются во всех отделах позвоночника, а также межостистого неоартроза C_{I-II} и артроза переднего атлантоаксиального сустава. Затылочная *вертикаль проходит кзади от всех структур шейного и верхнего грудного отделов позвоночника, пересекает тела T_{VI-X}, элементы дужек T_{XI} и T_{XII}, оставляет кпереди от себя все поясничные позвонки и пересекает крестец на уровне его нижнего отдела. Копчик остается кпереди от затылочной вертикали.* Переднезадние *оси T_{II} и T_{XII} имеют наклон кпереди 38° и кзади 21°. Точка их пересечения располагается кнаружи от рентгенологического изображения передней грудной стенки*

Fig. 5. Combined x-ray image of all parts of the spine in the sagittal projection of a patient S., 82 years old, diagnosis — dorsopathy, 4 type of statics of the spine

Важно отметить, что, помимо качественного признака, позволяющего различить типы изменения статики позвоночника в виде пересечения затылочной вертикалью структур позвонков среднего грудного отдела, наблюдается признак, который можно оценить количественно, — это увеличение угла пересечения переднезадних осей тел T_{II} и T_{XII}. Исследование показало, что угол наклона переднезадней оси T_{XII} увеличивается в среднем на 8°, что составляет менее 50% его величины при 0-м типе статики позвоночника. Угол наклона переднезадней оси T_{II} при сравнении типов статики позвоночника увеличивается значительно, почти в 2,5 раза, если за исходное значение взять 0-й тип. Выявленные факты свидетельствуют о том, что в формировании статики позвоночника на протяжении всей жизни ведущую роль играет изменение пространственного положения позвонков верхнего грудного отдела и шейно-грудного перехода.

Интегральная картина значений угла пересечения переднезадних осей T_{II} и T_{XII} представлена на *рис. 6*, где отражены данные 95 пациентов 0–3-го типа статики позвоночника. Данные 8 пациентов с 4-м типом из-за патологического состояния их позвоночника, при наличии любого из других типов статики, на рисунке не представлены.

Была исследована частота разных типов статики позвоночника у пациентов трех групп (*таблица*). Выявлено, что у пациентов контрольной группы 3-й и 4-й тип отсутствовал и превалировали пациенты с 0-м типом. Во 2-й группе 3-й тип статики диагностировали чаще всего, так же как и 4-й тип. Тем не менее, значительное число пациентов имели нулевой тип. В 1-й группе чаще

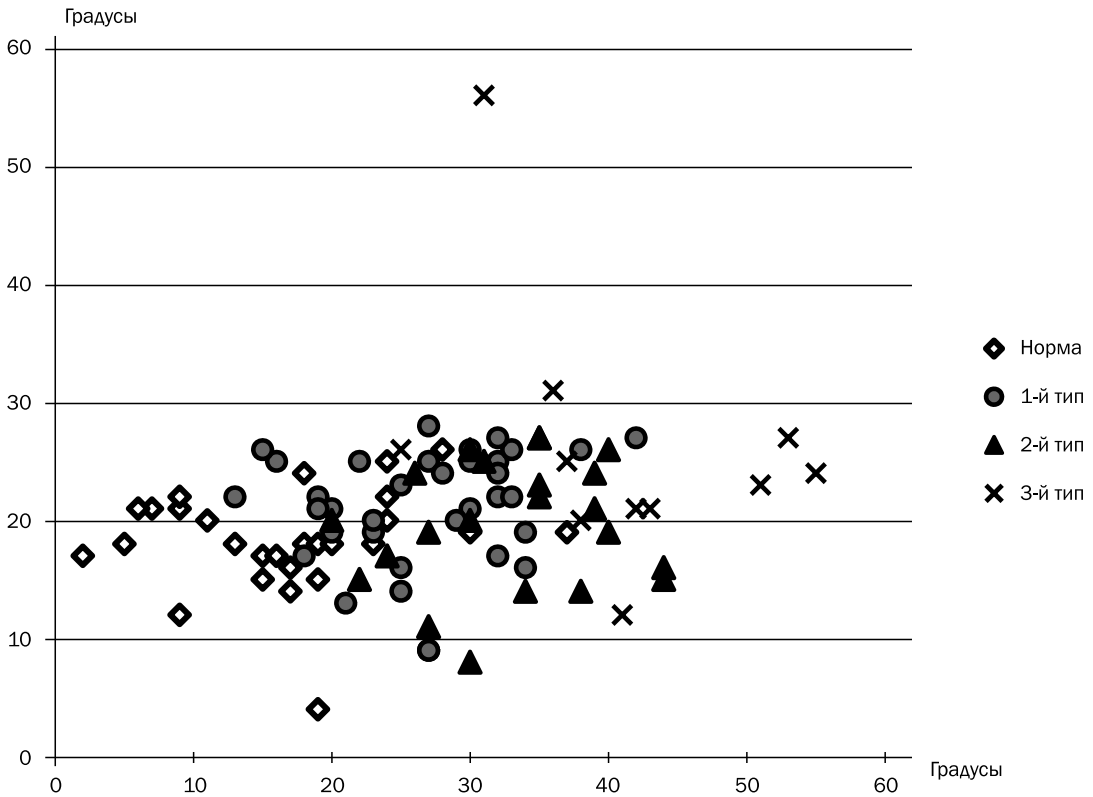

Рис. 6. Значения угла наклона переднезадних осей T_{II} и T_{XII} в зависимости от типа статики позвоночника (n=95).

По оси абсцисс — угол наклона переднезадних осей T_{II}, по оси ординат — угол наклона переднезадних осей T_{XII}

Fig. 6. The inclination angles values of the anteroposterior axes of the vertebrae T_{II} and T_{XII} depending on the type of statics of the spine (n = 95)

Распределение пациентов по типам статики позвоночника, %

The distribution of statics types of the spine in the three patients groups, %

Группа	0-й тип	1-й тип	2-й тип	3-й тип	4-й тип
1-я	12	42	30	10	6
2-я	19	14	14	29	24
Контрольная	56	31	13	—	—

всего встречался 1-й и 2-й типы, но встречались и другие. Полученные данные позволяют высказаться в пользу того, что 3-й и 4-й типы в большей степени характеризуют изменения в позвоночнике, возникающие у пациентов пожилого и старческого возраста.

Обсуждение. Настоящее исследование является пионерским. Каких-либо данных, опирающихся на четкие качественные и количественные критерии, характеризующие позвоночник людей в пожилом и старческом возрасте, до сих пор в доступных научных литературных источниках описано не было. Также до сих пор не проводилось обсуждения этого вопроса в данном аспекте, в равной степени как и построения каких-либо теорий относительно особенностей формирования изменений позвоночника у людей пожилого и старческого возраста.

Заключение

Описано пять типов статики позвоночника, из них 0-й тип характерен для лиц 21–45 лет, 3-й и 4-й типы чаще встречали в возрасте 75–88 лет, 1-й и 2-й типы статики позвоночника — в 60–74 года. Получены качественные и количественные критерии оценки каждого типа статики.

Целостное рентгенологическое исследование позвоночника продемонстрировало свою эффективность для выявления особенностей статики позвоночника у лиц пожилого и старческого возраста. Применение методики проведения затылочной вертикали позволило описать и дать качественную характеристику пяти типам статики позвоночника. Проведение переднезадних осей T_{II} и T_{XII} и измерение величины угла их пересечения между собой и угла наклона относительно затылочной вертикали дали возможность предложить методы количественной оценки всех типов статики позвоночника. Исследование продемонстрировало наличие характерных превалирующих типов статики позвоночника у лиц молодого, пожилого и старческого возраста. По результатам исследования была оформлена и подана заявка на патент на изобретение Российской Федерации «Способ оценки статики позвоночника», № 2019144992, приоритет от 30.12.2019. Выявленные качественные и количественные показатели могут быть использованы для разработки критериев определения биологического возраста человека, что будет способствовать совершенствованию подхода в медицине, основанному на доказательствах.

Дополнительная информация

Исследование проведено на финансовые средства автора.

Автор декларирует отсутствие явных и потенциальных конфликтов интересов, связанных с публикацией настоящей статьи.

Литература/References

1. World Health Statistics overview 2019 [Electronic resource]. Access mode: https://apps.who.int/iris/bitstream/handle/10665/311696/WHO-DAD-2019.1-eng.pdf World Health Statistics overview 2019, free. The title from the screen (date accessed 31.01.20).
2. World Population Ageing 2019 — 10 Key Messages [Electronic resource]. Access mode: https://www.un.org/en/development/desa/population/publications/pdf/ageing/WorldPopulationAgeing2019-10KeyMessages.pdf, free. The title from the screen (date accessed 31.01.20).
3. Возрастная классификация ВОЗ [электронный ресурс]. Режим доступа: https://healthperfect.ru/vozrastnye-kategorii-lyudey.html. Возрастная классификация ВОЗ, свободный. Загл. с экрана (дата обращения 18.01.2020) [Age classification of the World Health Organization [Electronic resource]. Access mode: https://healthperfect.ru/vozrastnye-kategorii-lyudey.html Age classification of the World Health Organization, free. The title from the screen (date accessed 18.01.2020) (in russ.)].
4. Parsons J., Marcer N. Osteopathy Models for Diagnosis, Treatment and Practice. London: Churchill Livingstone; 2005, 360 p.
5. Новоселов В. М. Почему мы стареем. Научные знания о том, как наш организм стареет, почему это происходит и каковы современные способы замедлить этот процесс. М.: Эксмо; 2019; 272 с. [Novoselov V. M. Why we are getting old. Scientific knowledge about how our body ages, why it happens and what modern ways to slow down this process. M.: Eksmo, 2019; 272 p. (in russ.)].

6. Орёл А. М. Рентгенодиагностика позвоночника для мануальных терапевтов. Т. I: Системный анализ рентгенограмм позвоночника. Рентгенодиагностика аномалий развития позвоночника. М.: Видар-М; 2006; 312 с. [Orel A. M. X-ray diagnostics of the spine for manual therapists. Vol. I: System analysis of spine radiographs. Radiological diagnosis of malformations of the spine. M.: Vidar-M, 2006; 312 p. (in russ.)].
7. Орёл А. М. Системный анализ рентгенограмм позвоночника в практике мануальной медицины. М.: Видар-М, 2018; 432 с. [Orel A. M. System analysis of radiographs of the spine in the practice of manual medicine. M.: Vidar-M, 2018; 432 p. (in russ.)].
8. Каминский Ю. В., Марченко И. З., Беляев А. Ф. Аномалии развития позвоночника: клиника, патоморфология, диагностика, лечение. Владивосток: Медицина-ДВ, 2004; 191 с. [Kaminsky Yu. V., Marchenko I. Z., Belyaev A. F. Spinal anomalies: clinic, pathomorphology, diagnosis, treatment. Vladivostok: Meditsina-DV; 2004, 191 p. (in russ.)].
9. Мохов Д. Е., Белаш В. О. Методология клинического остеопатического обследования: Учеб. пособие. СПб.: Изд-во СЗГМУ им. И. И. Мечникова, 2019; 80 с. [Mokhov D. E., Belash V. O. Methodology of clinical osteopathic examination: Studyguide. St. Petersburg: Izd-vo SZGMU im. I. I. Mechnikova; 2019; 80 p. (in russ.)].
10. Фениш Х. Карманный атлас анатомии человека на основе Международной номенклатуры (пер. с англ., 4-е изд.). Минск: Высш. шк., 2001; 464 с. [Fenish X. Pocket Atlas of human anatomy based on International nomenclature (Trans. from English, 4th ed.). Minsk: Higher school, 2001; 464 p. (in russ.)].
11. Орёл А. М. Углометрическая линейка Орла: Патент РФ на полезную модель № 73187 / 20.05.2008. Ссылка активна на 31.01.2020 [Orel A. M. Orel's angles measure ruler: Patent of the Russian Federation for utility model No. 73187 / 20.05.2008 Accessed Jan. 31, 2020 (in russ.)]. https://www1.fips.ru/registers-doc-view/fips_servlet?DB=RUPM&DocNumber=73187&TypeFile=html

Статья поступила 02.02.2020 г.,
принята к печати 20.02.2020 г.

The article was received 02.02.2020,
accepted for publication 20.02.2020