УДК 616.314-007.1-053.2:616.314

Сравнительная характеристика мезиального и дистального прикуса

Л. Н. Байрамова, **Г. Г. Закирова**, «Медицинский центр на Амирхана», Казань
Н. В. Текутьева, «Центр персональной стоматологии Владимира Новикова», Москва

Резюме

В статье представлены результаты обследования 54 детей в возрасте от 7 до 16 лет с аномалиями прикуса: 7 пациентов — с мезиальным прикусом, 47 — с дистальным. Проведен сравнительный анализ этиопатогенетических, клинико-функциональных, ортодонтических, психологических нарушений у детей с мезиальным и дистальным прикусом. Обозначены пути остеопатического сопровождения и целесообразность междисциплинарного взаимодействия стоматологов, остеопатов, акушеров-гинекологов для эффективной профилактики и лечения данной патологии.

Ключевые слова: аномалии зубочелюстной системы, мезиальный прикус, дистальный прикус, соматические дисфункции, психологический статус, междисциплинарное взаимодействие, стоматология, ортодонтия, остеопатия.

Comparative Characteristics of Mesial and Distal Bites

L. Bajyramova, **G. Zakirova**, “Medical Center on Fatykha Amirkhana Ave.”, Kazan
N. Tekutyeva, “Vladimir Novikov’s Personal Dental Center”, Moscow

Abstract

The article presents the results of the examination of 54 children aged from 7 to 16 with bite anomalies: 7 patients were with mesial bite and 47 patients were with distal bite. The comparative analysis of ethiopathogenic, clinic-functional, orthodontic, psychological defections in children with mesial and distal bites was made. As a result, the ways of osteopathic treatment were suggested. The study showed how important is interdisciplinary interaction of osteopaths, dentists and obstetrician-gynecologists for the successful prophylaxis and treatment of this pathology.

Keywords: dental anomalies, mesial bite, distal bite, somatic dysfunctions, psychological status, interdisciplinary interaction, orthodontics, osteopathy.

Введение

Высокая частота и неуклонный рост заболеваемости, повышение требований к внешнему виду человека и вследствие этого снижение качества жизни, недостаточная эффективность терапии превращают аномалии прикуса в серьезную социальную проблему, требующую интенсивного всестороннего изучения [9].

На сегодняшний день в структуре стоматологических заболеваний зубочелюстные аномалии (ЗЧА) занимают одно из ведущих мест [2, 3, 4, 9, 11, 12] и выявляются с одинаковой частотой как среди мальчиков, так и среди девочек [3].

Аномалии прикуса — одна из трудноразрешимых проблем ортодонтии. Наиболее часто встречается дистальный вариант прикуса. Дистальный прикус распространен среди 14–26% европейцев [9].

Мезиальная окклюзия зубных рядов является одной из наиболее сложных зубочелюстных аномалий, с трудом поддающихся лечению. По данным различных авторов, она встречается у 1–16% населения [2, 3, 4, 13] и во многом зависит от этнической принадлежности обследуемых. Мезиальный прикус распространен среди 4% европейцев и 10% монголоидов [9]. Уже на ранних этапах форми-

рования прикуса мезиальная окклюзия зубных рядов сопровождается значительными морфологическими, функциональными и эстетическими нарушениями, что отрицательно сказывается как на физическом, так и на психоэмоциональном состоянии детей, подростков и взрослых [2, 4, 9, 11].

Основными причинами аномалий прикуса, с точки зрения стоматологов, являются дефекты эмбрионального развития, наследственность, расщелины губы и неба, недоразвитие или отставание роста средней трети лица, гормональные нарушения, нарушение функции гипофиза, акромегалия, чрезмерный рост нижней челюсти в пубертатный период [11]. Следует отметить, что аномалии прикуса являются не только проблемой окклюзии, нарушения функции зубочелюстной системы, а и следствием, вытекающим из понятия «общего равновесия», влияют на осанку (поступу) и психическое состояние пациента [1, 9].

Цель исследования

Изучить этиопатогенетические, клинико-функциональные, ортодонтических и нейропсихологические особенности пациентов с нарушениями прикуса.

Материалы и методы исследования

Пациенты наблюдались на базах «Медицинского центра на Декабристов» (Казань), «Стоматологии на Ибрагимова» (Казань) и «Стоматологии доктора Галеевой» (Казань), в 2013–2014 гг.

Контингент обследованных включал пациентов с аномалиями зубочелюстной системы, 54 человека (26 мальчиков и 28 девочек). В результате рандомизации, в зависимости от вида прикуса, пациенты были разделены на 2 группы сопоставимые по возрасту ($p > 0,05$) и полу ($p > 0,05$):

Группа I — 7 человек (13%) — пациенты с мезиальным прикусом.

Группа II — 47 человек (87%) — пациенты с дистальным прикусом.

Средний возраст обследованных в группах представлен в таблице 1.

Таблица 1

Средний возраст обследованных в группах

Группа I (n = 7) M ± m	Группа II (n = 47) M ± m	p
10,9 ± 0,99	11,8 ± 0,44	> 0,05

Исследования проводились в соответствии с принципами Хельсинкской декларации ВОЗ с соблюдением правил биоэтики. Критерии направления на лечение к остеопатам:

1) наличие мезиального или дистального прикуса;
2) возраст от 7 до 16 лет.

Критерии исключения:

1) другие варианты прикуса;
2) возраст до 7 и после 16 лет;
3) генетический вариант большой нижней челюсти.

При сборе анамнеза обращалось внимание на наследственность, протекание антенатального и перинатального периодов, первого года жизни, тип вскармливания, наличие неврологических нарушения в первый год жизни. Все пациенты прошли клинико-функциональное обследование — неврологическое и остеопатическое. Кроме стандартного остеопатического исследования, применялось тестирование фасциальных натяжений с использованием техники Поля Шоффура: система твердой мозговой оболочки тестировалась на уровне корня носа. Глубокая апоневротическая система — у основания носа, на верхней челюсти. Поверхностная апоневротическая система — на нижней челюсти на уровне подбородочной ямки [10].

Нейропсихологическое обследование проводилось по шкале ситуативной тревожности Спилбергера в обработке Ханина.

При ортодонтическом обследовании использовались данные из амбулаторной карты ортодонтического пациента.

Статистический анализ проводился с применением критериев Стьюдента, метода хи-квадрат, точного метода Фишера, метода углового преобразования Фишера [8]. Для оформления расчетов статистического материала использовали пакет прикладных компьютерных программ M8 Excel 2007™.

Результаты исследования и их обсуждение

Анализ анамнестических данных выявил закономерности, представленные в таблице 2.

Таблица 2

Анализ анамнестических данных

Анамнестические данные	**Группа I (n = 7)**		**Группа II (n = 47)**		**p**
	Абс.	**%**	**Абс.**	**%**	
Осложненное течение антенатального периода	7	100	18	38,3	< 0,01*
Осложнения в момент родов	2	28,6	31	66	< 0,05*
Экстренное кесарево сечение	2	28,6	28	59,6	< 0,05*
Обвитие пуповины	0	0	18	38,3	< 0,05*
Неврологические нарушения в первый год жизни	1	14,3	22	46,8	< 0,05*

Примечание: * — статистически достоверный результат, статистические исследования: метод хи-квадрат, точный метод Фишера, угловое преобразование Фишера.

Данные по остеопатическому статусу сгруппированы в таблице 3. Авторами не ставилась цель отразить все выявленные соматические дисфункции, поэтому в таблице представлены на наш взгляд только наиболее значимые из них.

Таблица 3

Частота соматических дисфункций тела

Соматические дисфункции	**Группа I (n = 7)**		**Группа II (n=47)**		**p**
	Абс.	**%**	**Абс.**	**%**	
КВП	6	85,7	28	59,6	> 0,05
ГОП	6	85,7	17	36,2	< 0,05*
ГОП (D5–D8)	5	71,4	8	17	< 0,05*
Ребра (верхние)	7	100	10	20,1	< 0,01*
Копчик	4	57,2	9	19,1	< 0,01*
КПС	1	14,3	22	46,8	< 0,05*
Тазобедренный сустав	0	0	22	46,8	< 0,05*

Коленный сустав	0	0	17	36,2	> 0,05
Голеностопный сустав	7	100	5	10,6	< 0,01*
ТМО	2	28,6	31	66	< 0,05*

Примечание: КВП — краниовертебральный переход, ГОП — грудной отдел позвоночника, КПС — крестцово-подвздошное сочленение, ТМО — твердая мозговая оболочка, * — статистически достоверный результат, статистические исследования: метод хи-квадрат, точный метод Фишера, угловое преобразование Фишера.

Таблица 3

Частота краниальных соматических и ортодонтических дисфункций

Соматические дисфункции	**Группа I (n = 7)**		**Группа II (n = 47)**		**p**
	Абс.	**%**	**Абс.**	**%**	
Компрессия СБС	7	100	20	42,6	< 0,05*
Верхняя челюсть	6	85,7	30	63,8	> 0,05
Сошник	7	100	20	42,6	< 0,05*
ВНЧС	7	100	16	34	< 0,01*
Крыловидные мышцы	6	85,7	23	48,9	> 0,05
Надподъязычные и подъязычные мышцы	7	100	9	19,1	< 0,01*
Жевательные мышцы	7	100	5	10,6	< 0,01*
Диафрагма полости рта	7	100	20	42,6	< 0,05*
Микрогнатия ВЧ	6	85,7	4	8,6	< 0,01*
Глоссоптоз	7	100	20	42,6	< 0,05*
Межмаксиллярный шов	5	71,4	21	44,7	> 0,05
Максилла-премаксиллярный шов	6	85,7	7	14,9	< 0,05*
Крестообразный шов	6	85,7	7	14,9	< 0,05*
Внутрикостное повреждение ВЧ	4	57,2	7	14,9	< 0,05*

Примечание: СБС — сфенобазилярный синхондроз, ВНЧС — височно-нижнечелюстной сустав, ВЧ — верхняя челюсть, * — статистически достоверный результат, статистические исследования: метод хи-квадрат, точный метод Фишера, угловое преобразование Фишера.

Исследование уровня тревожности значимых различий в группах не выявило.

На основании проведенных исследований можно сделать следующие предположения. При дистальном прикусе у обследованных детей был достаточно благоприятный антенатальный период. В группе пациентов с дистальным прикусом чаще встречались различные осложнения: стремительные или затяжные роды, крупный плод, экстренное кесарево сечение, абдоминальное пособие в родах. Особо важное значение имеет обвитие пуповины вокруг шеи плода, которое встречалось в анамнезе у пациентов с дистальным прикусом чаще. В момент обвития, по-видимому, происходит «отодвигание» гортанно-глоточного комплекса и нижней челюсти дорзально, что приводит затылочную кость в экстензионное положение, формируется соматическая дисфункция краниовертебрального перехода. Глоточный бугорок, к которому прикрепляется гортанно-глоточный комплекс

вместе с языком, также «уходит» кзади, приводя к гипертонусу мышц языка, что может являться причиной глоссоптоза, натяжения твердой мозговой оболочки, затруднения носового дыхания у пациентов с дистальным прикусом.

Поскольку под затылочной костью находятся структуры задней черепной ямки, у таких детей часто наблюдается неврологическая симптоматика в форме пирамидной и мозжечковой недостаточности, изменений тонуса мышц и вегетативных нарушений. Крестец под влиянием затылочной кости, измененного положения височных костей, воздействует на соединения костей тазового кольца, на тазобедренные и коленные суставы [13] (рис. 1).

Рис. 1. Гармоничные отношения между черепом и тазом

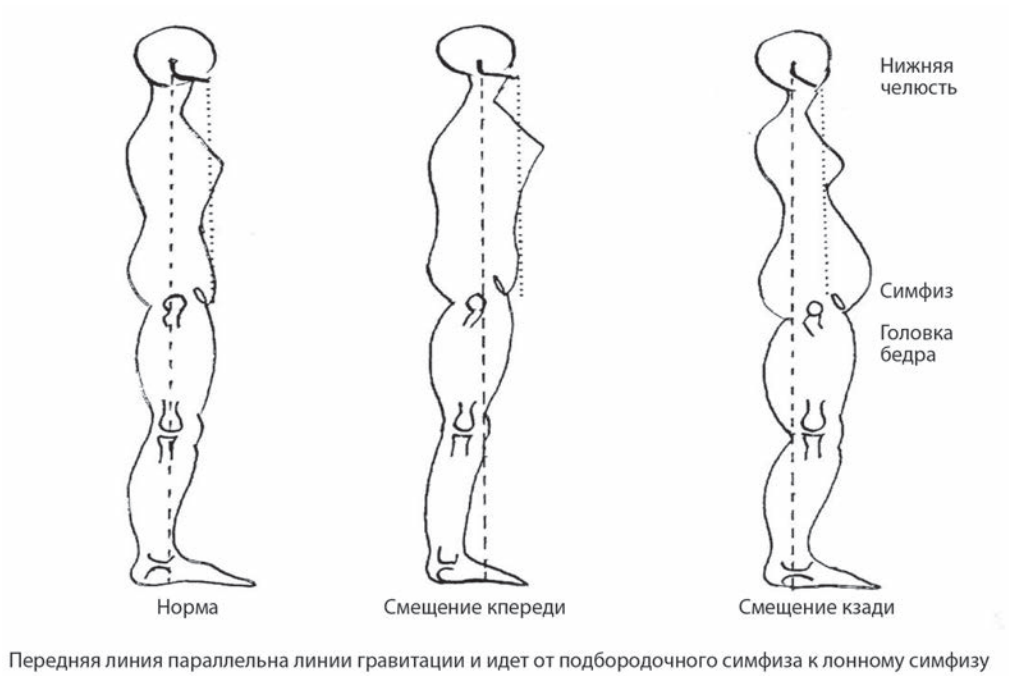

Рис. 2. Линия гравитации и передняя линия

У таких пациентов изменения формируются в системе твердой мозговой оболочки со смещением кзади линии гравитации и передней линии [1] (рис. 2).

По результатам исследований для формирования мезиального прикуса оказывается важной патология протекания антенатального периода (стрессовые ситуации, травмы, воспалительные заболевания матери), под воздействием которых нарушается формирование костной системы. В первую очередь, было выявлено, что отставание в росте (микрогнатия) верхней челюсти встречается почти в 10 раз чаще, чем при дистальном прикусе, за счет ее фиксации с окружающими костями, натяжения мембран взаимного натяжения и внутрикостных повреждений. Также есть тенденция к увеличению количества соматических дисфункций верхней челюсти, которая, как известно, находится под влиянием клиновидной кости [7]. Следовательно, при мезиальном прикусе чаще страдают «осевые» структуры: верхняя челюсть, сошник, среднегрудной отдел позвоночника, копчик, встречаются компрессия сфенобазилярного синхондроза, глоссоптоз (таблица 2).

Внутриутробные поражения чаще, чем при дистальном прикусе, приводят к внутрикостным повреждениям на уровне sutura intermaxillaris, sutura maxilla-premaxilla и sutura cruciformis. Нижняя челюсть оказывается в вентральном положении. Страдает глубокая и поверхностная апоневротическая система. Натяжением мышц, фасций, прикрепляющихся к нижней челюсти, могут быть объяснены соматические дисфункции верхних ребер. Нарушения постурального равновесия выражаются в переднем смещении апоневротической системы на уровне стоп [1].

Выводы

В результате проведенных исследований выявлены разные этиопатогенетические факторы при мезиальном и дистальном прикусе.

Мезиальный прикус формируется под воздействием патологических факторов, воздействующих на плод в период беременности, что часто является причиной недоразвития клиновидной кости и верхней челюсти, под воздействием которых возникают «осевые» соматические дисфункции: С2, ГОП, копчика, как уравновешивающие структуры выступают стопы. При этом прикусе практически отсутствует патологическая неврологическая симптоматика.

Формированию дистального прикуса, возможно, способствует травматизация в момент родов (особенно обвитие пуповины, кесарево сечение, приводящее к экстензионному положению затылочной кости). Это влечет за собой изменения в структурах задней черепной ямки и ствола и приводит к перинатальному повреждению ЦНС с формированием неврологической симптоматики. В клинической картине наиболее часто встречаются «неосевые» нарушения: соматические дисфункции краниовертебрального перехода, шейного отдела позвоночника, среднегрудного отдела, крестцово-подвздошного сочленения, тазобедренных и коленных суставов.

Проведенное психологическое тестирование показало, что уровень тревожности, как личностной, так и ситуативной, не имеет статистических различий у этих групп пациентов.

Выявленные различия у пациентов с мезиальным и дистальным вариантами прикуса открывают пути для междисциплинарного взаимодействия ортодонтов, остеопатов и акушеров-гинекологов с целью профилактики и лечения аномалий зубочелюстной системы.

Библиографические ссылки

1. Амиг Ж. П. Остеопатическая практика. Височно-нижнечелюстной сустав/Ж. П. Амиг — СПб.: Невский ракурс, 2003. — 239 с.

2. Дистель В. А. Пособие по ортодонтии /В. А. Дистель, В. Г. Сунцов, В. Д. Вагнер — М.: Медицинская книга, 2000. — 216 с.

3. Водолацкий В. М. Клиника и комплексное лечение сочетанных форм аномалии окклюзии зубных рядов у детей и подростков: автореф. дисс. ... канд. мед. наук /В. М. Водолацкий. — Ставрополь: 2010. — 24 с.

4. Козлов Д. С. Изучение распространенности зубочелюстных аномалий и деформаций среди детей школьного возраста. Мониторинг проведенного ортодонтического лечения и анализ его эффективности: автореф. дисс. ... канд. мед. наук/Козлов Д. С. — Воронеж: 2009. — 24 с.

5. Ландузи Ж. М. Окклюзодонтия и остеопатия /Ж. М. Ландузи. — СПб.: Институт остеопатии, 2013. — 60 с.

6. Магун Г. И. Остеопатия в краниальной области / Г. И. Магун. — СПб.: Меридиан-С, 2010. — 450 с.

7. Медик В. А. Статистика в медицине и биологии: Руководство в 2-х томах/В. А. Медик, Н. С. Токмачев, Б. Б. Фишман. — М.: Медицина, 2000. — 746 с

8. Образцов Ю. Л. Пропедевтическая ортодонтия /Ю. Л. Образцов, С. Н. Ларионов. — СПб.: Спец-Лит, 2007. — 160 с.

9. Шоффур П., Пратт Э. Механическая и остеопатическая связь. Теория и практика /П. Шоффур, Э. Пратт. — Переводной самиздат, 1987. –147 с.

10. Хорошилкина Ф. Я. Руководство по ортодонтии/Ф. Я. Хорошилкина. — Москва, 1999. — 800 с.

11. Bennett, M. E. Understanding orthodontic treatment satisfaction frorm the patients perspective: a qualitative approach/M. E. Bennett, J. F. C. Tulloch. — Clinical Orthodontics and Research, 1999: — № 2. — p. 53.

12. Sills Franklin. The Polarity Process./Sills Franklin. — Element Books, 1989/ — p. 135.